

# פריצת דיסק, בקע או בלט? מינוח נכון וסקירה - מתי וכיצד נגדיר כמחלה

תקציר:

פריצת דיסק מותני היא מצב רפואי שבו קיימת אי בהירות ביחס להגדרה הרדיולוגית והקלינית. מאמר זה נכתב בשיתופם של מנתחים ורדיולוג, העוסקים בתחום כבדרך שגרה. מטרתו: הבהרת מושגי יסוד במצב חולני זה, הגדרה נכונה שלהם, לדעת המחברים, ותיאור עברי מדויק ככל שניתן למושגים הלועזיים הרווחים בתחלואה זו. בנוסף, נעשה ניסיון ליצור אחדות בין הדיסציפלינות השונות העוסקות בתחום, כדי לקבוע שפה נכונה ובהירה ככל שניתן ועל מנת למנוע אי הבנות, בלבול או הטעיית הקוראים בנושא זה.

אמיר פניו<sup>1</sup> אילן שלף<sup>2</sup> נחשון קנולר<sup>3</sup> נסים אוחנה<sup>1</sup>  
דמיטרי שייניס<sup>1</sup> אלה בנקוביץ<sup>2</sup> מוטי קרמר<sup>4</sup>

<sup>1</sup>המערך לאורתופדיה, <sup>2</sup>מערך הדימות, מרכז רפואי אוניברסיטאי סרוקה, הפקולטה למדעי הבריאות, אוניברסיטת בן גוריון בנגב, באר שבע  
<sup>3</sup>המחלקה לנוירוכירורגיה, מרכז רפואי שיבא, תל השומר, הפקולטה לרפואה, אוניברסיטת תל אביב  
<sup>4</sup>המחלקה לאורתופדיה, בית החולים האוניברסיטאי אסותא אשדוד ע"ש סמסון, הפקולטה למדעי הבריאות, אוניברסיטת בן גוריון בנגב, באר שבע

מילות מפתח: בקע; פריצה; שיחול; דבול; פקע.  
:KEY WORDS: Herniation; Bulge; Protrusion; Extrusion; Sequestration.

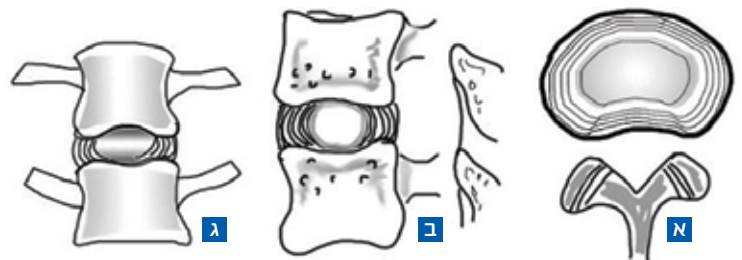
## הקדמה

קיים מגוון מושגים המתארים מצבים שונים (נורמאליים וחולניים כאחד) של הדיסק הבין-חולייתי לאורך עמוד השדרה. תחושתנו היא כי קיימים בלבול ולעיתים חוסר הבנה, בפרשנותם של מונחים אלו, הן על ידי הצוות הרפואי המטפל והן על ידי המטופלים, החשופים לתוצאה המתועדת של הבדיקה, ולעיתים גם על ידי גורמים נוספים כגון משפחות המטופלים, מעסיקים, בתי משפט, חברות ביטוח, עובדים סוציאליים וחוקרים.

בעבר, נעשו מספר ניסיונות להסדיר את מינוח המצבים השונים הקשורים לדיסק הבין-חולייתי, שלא צלחו. משך מספר רב של שנים, נותר עולם המונחים המתאר את המצבים השונים בדיסק הבין-חולייתי ללא אחדות [1-16]. נסיבות אלו הובילו ליצירת כוח המשימה האמריקאי אשר פרסם בשנת 2001 [17] ועדכן בשנת 2014 [18] הגדרות המבוססות על האנטומיה והפתולוגיה של הדיסק, המודגמות בשיטות דימות שונות.

### תמונה 1:

איור של דיסק מותני תקין המודגם בחתך רוחבי (א), מבט צדדי (ב), מבט חזיתי (ג), המכיל את הגרעין המוכי במרכז והטבעת הליפית בשוליים שניהם נמצאים בתוך גבולות הדיסק, תחומים בין גופי החוליה למלמעלה ולמטה ובין קצוות זיזי החוליה בצדדים



## מבנה הדיסק הבין-חולייתי

דיסק תקין משמעו: מבנה מלא ומפותח, חף מכל שינוי כתוצאה ממחלה, חבלה או תהליך הקשור להזדקנות. הגדרה זו מבוססת אך ורק על צורתו המורפולוגית והדימוית של הדיסק. חשוב להדגיש כי דימות עמוד השדרה של מטופל, אשר אינו סובל מהסתמנות חולנית כלשהי, עשויה להראות מגוון רחב של שינויים, מולדים, התפתחותיים או חולניים, ללא ביטוי של כאב או הפרעה אחרת. שינויים חולניים אלה לכאורה, מופיעים לאורך עמוד השדרה כחלק מתהליך ההזדקנות הטבעי והם עשויים לכלול: התבלטות של הדיסק, יובש שלו, סמני שחיקה או צמיחת זיזים סביבו ולאורכו של עמוד השדרה [19]. לעניין זה, הדיסק ייחשב כלא תקין בהגדרתו הרדיולוגית, אף על פי שלמטופל אין כל תלונה חריגה. יש לזכור כי זה מכבר הוכח כי אין בהכרח, קשר ישיר בין הממצא הדימוי להסתמנות הקלינית. כבר בשנת 1990 הוכיחו Bodeen וחב' [19], כי ממצאים חולניים בדיסקים במראם הדימוי, שכיחים בבדיקות MRI של מטופלים אי-תסמיניים, המתפקדים היטב וללא כל מגבלה. נמצא כי שכיחות זו קשורה בגיל הנבדקים ונמצאה בשיעור של עד 90% באלו שגילם מעל 60 שנים [19].

הדיסק הבין חולייתי הוא מבנה סחוסי עבה, הנמצא בין שתי חוליות סמוכות, לאורך עמוד השדרה, החל מהחוליה הצווארית השנייה ועד לחוליה המותנית החמישית. הדיסק מתפקד יותר כבולם זעזועים לאורכו של עמוד השדרה ופחות כאיבר תנועה. הדיסק מורכב משני חלקים עיקריים (תמונה 1): הטבעת הליפיתית (annulus fibrosus) המצויה בהיקף ומורכבת מטבעות של סחוס סיבי. לחלק זה תכונות פיזיקליות של חוזק ונוקשות והוא מחובר בצורה הדוקה לחוליות הסמוכות. הגרעין המוכי (nucleus pulposus) מצוי בחלקה הפנימי של הטבעת הליפיתית. הגרעין מורכב מחומר דמוי ג'לטין רך שלו תכולת נוזל גבוהה (66%-86%) [20], ותכונותיו הפיזיקליות הן דרגת אלסטיות וגמישות גבוהה.

מבחינה מורפולוגית, בבקע של הדיסק נוצר פתח (לרוב, זעיר בסדרי גודל של מילימטרים ספורים) בטבעת הלייפתית וחומר מהגרעין המוכי פורץ דרכו החוצה, אל חלל תעלת השדרה. בתיעוד העברי של האבחנות, המסתמך על הספרות האנגלית, נעשה שימוש (לדעתנו, מוטעה בחלקו) במספר רב של מונחים על מנת לתאר מצב זה. לדוגמה: פריצת דיסק, הרניאציה של הדיסק, בלט דיסק, צניחת דיסק, תפיחת דיסק, קרע דיסק, פריצת הגרעין המוכי ועוד. היעדר מינוח ברור ומוסכם

**אבחנה של פריצת דיסק היא קלינית ולא רנטגנית.**

**השינויים הנראים בבדיקת דימות אינה מעידים בהכרח על קיומה של מחלה.**

**יש להסביר למטופל על חשיבות הבדיקה הקלינית ועל אבחון שאינו מסתמך אך ורק על בדיקת הדימות.**

שגבולותיו נהירים לכל, יוצר בלבול בקרב הקהילה הרפואית ואף בכלל האוכלוסייה.

המונח הכללי השכיח והמקובל ביותר בספרות האנגלית, המתאר תזוזה של הגרעין המוכי מהחלל התחום של הטבעת הלייפתית, אל מחוצה לו הוא: *Herniated Nucleus Pulposus (HNP)*. אנו סבורים כי התרגום הרצוי למושג זה הוא בקע של הדיסק, וממליצים כי השימוש

במונח פריצת הדיסק יישמר למקרים שבהם לבקע הדיסק יש גם משמעות קלינית כפי שיובהר בהמשך.

גודל הבקע אינו תנאי להגדרתו. קיומה של חריגה אסימטרית במתווה חלקה האחורי של הטבעת הלייפתית, לימין או לשמאל, עונה להגדרה. החריגה צריכה להיות ברורה במובהק ותוך השוואתה לצד הנגדי (ככל שהוא בריא) או למרווחים הסמוכים.

**תיאור פרטני וצורות אפשריות של בקע הדיסק**

בקע הדיסק יכול להיות מתואר בצורה מפורטת יותר, כדבול (פרטרוזיה) או כשיחול (אקסטרוזיה).

**דבול (פרטרוזיה) הדיסק (תמונה 3):** המושג העברי דבלול, מתאר בצבוץ קצה חוט מהאריג. אנו ממליצים על שימוש במושג זה לתיאור מקבילו הלוועזי: *disc protrusion*. ניתן לתאר דיסק כמדובלל כאשר קיימת חריגה אסימטרית של עד 25% מהיקפו המשיק לתעלת השדרה. הגדרה מוחלטת של בקע דיסק כמדובלל נעשית במהלך ניתוח, כאשר החומר

שילובם של שני החלקים הללו מייצר נקודת חיבור ששוליה מתוחמים ונוקשים, אך תכולתה רכה וגמישה. מבנה זה מאפשר גמישות מסוימת של עמוד השדרה ויכולת מיטבית של חלוקת עומס ופיזור לחצים בין החוליות. תנועה מוגבלת בין שתי חוליות סמוכות מתרחשת במפרקי פאצט (*facet joints*) המצויים בחלקו האחורי של עמוד השדרה והמהווים נקודת מפגש מפרקית בין שתי חוליות שכנות. הדיסק מגיב לתנועה בשינויי לחץ בתוך הגרעין המוכי, אשר ישיפיעו על דפנות הטבעת הלייפתית. על הקשר בין מנח הגוף בתנועות שונות ושינויי הלחץ בדיסק, עמדו Nachemson וחב' [21] במחקרם הקלאסי משנות השישים. במחקרם דיווחו החוקרים, כי לחץ זה מתגבר במצב ישיבה או כפיפה לפנים ויורד למינימום במצב של שכירת פרקדן.

**בלט דיסק (תמונה 2)**

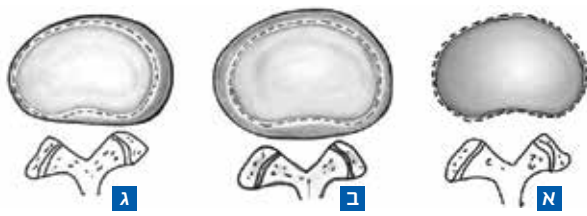המונח "בלט" או "בליטה" (*bulge disc*) מתייחס להרחבה כללית וסימטרית של הדיסק מעבר לשפתות החוליות הסמוכות [22]. במצב זה, אין פגיעה או התנקבות של הטבעת הלייפתית, המתרחבת ולעיתים קורסת, בהדרגתיות ועל פני שנים רבות, אך נשארת שלמה. לפיכך, בלט של דיסק אינו מוגדר כפריצת הדיסק. על מנת שדיסק יוגדר כבלט, צריך שההתבלטות תהיה סימטרית ותערב את חלקה האחורי של הטבעת הלייפתית בשיעור של 25% לפחות מהיקף הדיסק. בנוסף, ההתבלטות גורמת לגלישת שולי הדיסק אל מעבר לשפתי החוליות הסמוכות, בשיעור של לפחות 3 מ"מ. לרוב, נחשבת התבלטות הדיסק לתהליך ניווני רגיל ולא חולני, המתרחש על ציר זמן של שנים. התהליך אינו מלווה בתסמינים חולניים כלשהם. קיימת אפשרות אשר לפיה, הבלט חורג מהגדרות הגבול שצוין ומשתתף בתהליך חולני כרוני אחר הקרוי היצרות תעלת השדרה (*spinal canal stenosis*). במצב זה, יופיעו התסמינים באופן משני לעצם ההיצרות ולא לתהליך ההתבלטות והדבר יתבטא, לרוב, כצליעה לסירוגין (*intermittent claudication*) ולא ככאב בגב.

**בקע הדיסק**

מצב זה הוא אחד השכיחים בדיסק הבין חולייתית, בעיקר בעמוד השדרה המותני ובחלקו הצווארי.

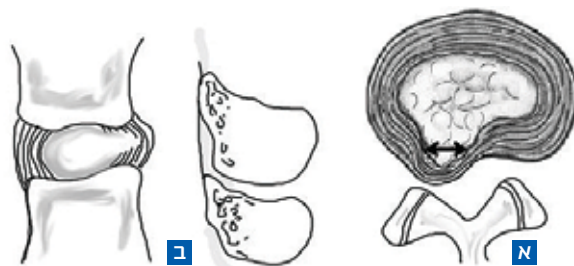
**תמונה 2:**

חתך רוחבי המתאר בליטת דיסק. א. דיסק תקין, חומר הדיסק אינו משתרע מעבר לגבולותיו הטבעיים המסומנים בעזרת קו מקוקו. ב. בליטת דיסק סימטרית, הטבעת הלייפתית משתרעת, לרוב פחות מ-3 מ"מ מעבר לקצוות זיזי החוליה באופן סימטרי לאורך היקף הדיסק. ג. בליטת דיסק אסימטרית, הרקמה הטבעתית משתרעת מעבר לקצוות זיזי החוליה, בצורה אסימטרית ומערבת מעל 25 אחוזים מהיקף הדיסק



**תמונה 3:**

פריצת דיסק: דבלול, מבט צירי (א), מבט סגיטאלי (ב) מדגימים זיהה של חומר הדיסק מחוץ למרחב הדיסקי של פחות מ-25% מהיקף הדיסק, וכן, הקוטר הגדול ביותר של חלק הדיסק הנמצא מחוץ למקומו הטבעי קטן יותר מקוטר הדיסק הנמדד בתוך המרחב הבין חולייתית באותו המישור, מודגם בעזרת החיצים



הדיסק והיא חייבת להישען על המאפיינים הקליניים הבאים: עיקר הכאב ממנו סובל המטופל, ממוקם לעכוז ומוקרן לאורך הרגל. להקרנה, פיזור סכימטי (הפצעת כאב אל הסובך או כף הרגל) או פמורלי (הפצעת הכאב אל קדמת הברך או השוק). לכאב יכולים להתלוות סמני מתח (מבחן ע"ש Lasague או מבחן רגל ישרה) חיוביים. הכאב עשוי להיות מלווה בתסמינים או ממצאים נירולוגיים בגף. הכאב עשוי להיות מלווה בחולשה של אחד או יותר משרירי הגף, התואם את שיוכו השורשי המוגדר. הכאב עשוי להיות מלווה בהיחלשות או בהיעלמות של אחד מהרפלקסים בגף, בהתאם לשורש המעורב בקשת רפלקס זו. לרוב קיימת הלימה בין הצד בו נראה בקע הדיסק לגף התחתון המעורב. עשויים להיות מקרים נדירים שבהם יאובחן בקע בצד הנגדי לגף הכואב [27].

חשוב לבדל את התסמונת הקלינית של פריצת הדיסק מהממצא הרנטגני של בקע הדיסק העשוי, במקרים רבים, להיות אי תסמיני ובגדר ממצא רנטגני, נטול ביטוי קליני. במציאות הרווחת בעולמנו, זמינותן של בדיקות דימות מתקדמות (טומוגרפיה מחשבית ותהודה מגנטית), רבה. וכפי שהודגש לעיל: סיכויי של אדם להיות מאובחן כבעל בקע הדיסק, עולים ביחס לגילו. לכן נדרשת זהירות רבה בקביעה כי לממצא זה התאמה קלינית וכי הוא הסיבה לתלונות המטופל.

### פריצת דיסק חדה (Acute) או כרונית

הדרך לקבוע את מועד תחילתה של פריצת הדיסק היא ביחס להופעת הכאב בעכוז-רגל של הצד המעורב. לעיתים יחוש המטופל כאבי גב טרם הופעת הכאב ברגל, הנובעים מלחץ על חלקה האחורי של הטבעת הלייפתיית הבקועה. בטבעת, סיבי עצב רגישים ללחץ והם האחראים לשלב (הזמני במרבית המקרים) שבו מלין המטופל על כאבי גב. לא ניתן לקבוע במדויק, אף לא על סמך בדיקות דימות מתקדמות, מתי בדיוק התרחשה פריצת הדיסק [28] וכאמור, ההגדרה נסמכת על מאפייניה הקליניים של המחלה.

ככל הידוע לנו, אין הסכמה בנוגע לפרקי הזמן המסווגים את פריצת הדיסק לחדה (acute) או כרונית. סדרת בדיקות MRI שתיעשה על ציר הזמן, עשויה להדגים את אותו ממצא של בקע הדיסק, גם כאשר מאפייניה הקליניים של המחלה חלפו. לרוב, בתוך כשלושה חודשים מתחילת המחלה, צפוי אדם הלוקה בפריצת דיסק להחלים ולחלופין, אם לא השתפר מצבו, מתקיימת הוריה לניתוח. לכן, אנו ממליצים כי המושג פריצת דיסק חדה יישמר לסובלים מתסמונת שורשית פעילה, התואמת לממצא רנטגני, עד תום שלושה חודשים.

### מצבים כרוניים שונים של הדיסק הבין-חולייתית

**דיסקופתיה:** זהו מושג כללי המתאר קיומם של שינויים ניווניים בדיסק הבין-חולייתית בבדיקות הדימות. שינויים אלו מופיעים על ציר זמן של שנים והם כוללים תופעות בהן מצטמצמת תכולת המרווח הדיסקלי ונעלמת, מסתיידת או מוחלפת בגז, תופעה הנקראת vacuum phenomena. גם שינויים אלו, בדומה למתואר לעיל, עשויים להתקיים באנשים אשר אינם סובלים ממצב של דיסק חדה. בשנת 1988 תיאר Modic וחב' [29] על שינויים העשויים להופיע בדיסק, כחלק מתהליך של התנוונות

המוכי מצוי מכוסה ברקמות העוטפות באופן טבעי את הדיסק והמנתח אינו מזהה אותו חשוף בתעלת השדרה אלא נצרך לבקע באופן כירורגי את הטבעת הלייפתיית.

**שיחול (אקסטרוזיה) הדיסק (תמונה 4 א):** שיחול בעברית מתאר תהליך שבו חומר כלשהו נלחץ ויוצא דרך פתח או נקב כלשהו. אנו ממליצים על שימוש במושג זה כחלופה למונח הלועזי disc extrusion. גם כאן, הגדרת דיסק כמשיחול מצריכה זיהוי של חריגה אסימטרית בחלקה האחורי של טבעת הדיסק. בניגוד לדבול, שיחול מתרחש כאשר לא קיימת המשכיות בין חומר הדיסק הנמצא מחוץ לשטח הבין חולייתית ובין הדיסק הנמצא מחוצה לו [24,23]. הגדרה מוחלטת של שיחול נעשית במהלך ניתוח כאשר מזהה חומר מוכי, בתעלה.

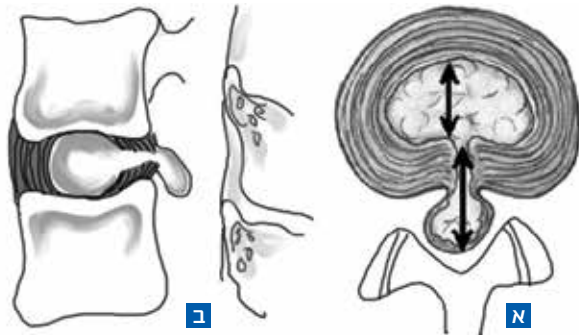
**פקע (סקווסטרציה) הדיסק (תמונה 4 ב):** זוהי תת קטגוריה של שיחול הדיסק ואנו מציעים אותה כחלופה למושג הלועזי Disc sequestration. מצב זה מתרחש כאשר חומר מהגרעין המוכי מצוי מנותק לחלוטין מחומר הדיסק הממוקם בין החוליות [26,25].

### היבט הקליני

כפי שנאמר, בקע הדיסק אינו חייב להיות מלווה בתסמינים קליניים, אף אם הוא גורם ללחץ בצורה זו או אחרת, על הרכיב העצבי בתעלת השדרה. שיעור הימצאותו של בקע הדיסק באנשים אי תסמיניים, רב ועולה עם הגיל [19]. לתסמונת, שבה יש לבקע הדיסק ביטוי קליני, אנו מציעים לקרוא פריצת

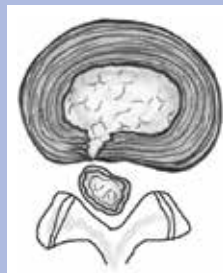#### תמונה 4 א':

פריצת דיסק: שיחול, מבט צירי (א), מבט סגיטאלי (ב) מדגימים כי המרחק הנמדד בין קצוות חומר הדיסק הנמצא מחוץ למרחב הבין חולייתית גדול יותר ממרחק קצוות הדיסק הנמצא בשטחו המקורי, כפי שמודגם בעזרת החיצים



#### תמונה 4 ב':

פריצת דיסק: פקע, מבט צירי, מראה כי פקע דיסק הוא למעשה שיחול דיסק שבו לא קיימת המשכיות בחומר הדיסק הממוקם מחוץ למרחב הבין חולייתית לזה הנמצא בתוכו



## ההיבט המשפטי

שינויים בצורת ובמבנה הדיסק הבין-חולייתית מתפתחים תדיר, גם באנשים אי תסמיניים. ייתכן שמטופלים ללא כל בעיות שדרתיות יעברו, מסיבות שונות, בדיקות דימות מתקדמות. קיימת סבירות מסוימת כי באדם, אשר אינו סובל מבעיית גב, יתוארו ממצאים חולניים כביכול, בדיסק הבין-חולייתית. מאחר שנוהג רווח במקומותינו לתת בידי המטופל את תוצאות הבדיקה, קצרה הדרך לעיון לא מושכל ברשימת הממצאים, ומכאן, לשיוך בלתי אחראי של הממצאים למחלה שבה לוקה לכאורה הנבדק הנוח להתרשם. אנו מציעים כי לכל דו"ח פענוח של בדיקת דימות המתייחסת לעמוד השדרה יוצמד הנוסח הבא: הממצאים המפורטים בדו"ח זה הם תיאור רנטגני בלבד. אין בהכרח קשר בינם ובין מצבו הרפואי של הנבדק והתאמתם, מחייבת בדיקה רפואית על ידי מומחה בתחום.

## לסיכום

במאמר זה, נעשה ניסיון ליצור מילון מונחים קצר ומובן לכל, ביחס לפריצת דיסק. בספרות העולמית, נעשה ניסיון לאפיין ולהגדיר את המושגים השונים הנוגעים לדרגות שונות של תחלואה בדיסק הבין-חולייתית. בספרות הרפואית בעברית, אין למיטב ידיעתנו מושגים מוסכמים המתארים פריצת דיסק לצורותיה השונות. במסמך זה, כללנו מושגים נוספים הקשורים לשינויים בדיסק, אך בחרנו כאמור להתמקד בפריצת דיסק כמחלה העיקרית.

אנו מקווים כי מסמך זה, הנכתב בלשון פשוטה ונגישה, ישמש כעזר גם עבור האוכלוסייה הכללית בהבנת פריצת דיסק על צורתיה. ●

מחבר מכותב: אמיר פניו

דוא"ל: Amir.fenyo@gmail.com

כרונית. התיאור מבוסס על בדיקת תהודה מגנטית בלבד (MRI) והשינויים נראים בחומר הגרמי של גופי החוליות הסמוכות למרווח הדיסקלי. הדרגה הראשונה של השינויים, תהיה בתחילה ביטוי לבצקת ולפיכך תופיע כאות גבוה בסדרת T2 ואות נמוך בסדרת T1. בדרגה השנייה מתרחשת התחלפות של לשד העצם (bone marrow) בשומן, ולכן ייראה בעצם הסמוכה לדיסק אות גבוה בסדרת T1 ואות שווה או מוגבר בסדרת T2. שנים לאחר מכן נוספה לתיאור זה גם הדרגה השלישית, שבה הופכת העצם הסמוכה לדיסק לטרשתית, והדבר ייראה בבדיקת ה-MRI כאות נמוך, הן בסדרת T1 והן בסדרת T2. במחקרים שנעשו בשנים שלאחר מכן ונבדק בהם המתאם בין השינויים על שם Modic לבין הופעת כאבי גב במטופלים, לא נמצא קיומו של קשר מובהק כזה [30].

## סדק טבעתי [Annular fissure]

סדק טבעתי המוכר גם בשמו הנוסף קרע טבעתי (annular tear) הוא היפרדות חלקית, מוגבלת וזעירה, הנראית בטבעת הסיבית, בין עצם גוף החוליה או בינם לבין עצמם. לרוב מסווגים לפי המקום המרחבי בטבעת: היקפי רוחבי או אופקי. השמות סדק טבעתי וקרע טבעתי משמשות כמילים נרדפות. היום מעודדים את השימוש הטרמינולוגי במונח סדק על פני קרע, מאחר שהאחרון מרמז על אופי חבלתי מכאני להיווצרות ממצא זה, בעוד שלא נמצא כל קשר בין הופעת ממצא זה לבין חבלה. עבודות מחקר אנטומיות בגוויות העלו, כי כמעט בכל הדיסקים המנוונים שתכולת המים בהם ירודה, מופיעים סדקים טבעתיים בבדיקה פתולוגית, וזאת בשל קיום "עודף" מעטפת בעת התרוקנות ה"תוכן".

הממצא ב-MRI בסדרת T2, המעיד על קיומו של סדק טבעתי, הוגדר כ"אזור בעל אות גבוה" (High Intensity Zone). ממצא זה מתאר המצאות נוזל או רקמת גרעון בין סיבי הטבעת הלייפתית. יש לחזור ולהדגיש כי אין בין ממצא זה וחבלה או תלונות וכאבי גב כל קשר מוכח.

## ביבליוגרפיה

1. Mink JH, Terminology of lumbar spine disorders: the problem. and a solution. In California Managed Imaging Medical; 1993; Burlingame, CA.
2. Murtagh FR, The importance of being Earnest-about disk nomenclature. Am J Neuroradiol. 2007; 28(1-2).
3. Brant-Zawadzki MN & Jensen MC, Imaging corner: spinal nomenclature. Inter- and intra-observer variability in interpretation of lumbar disc abnormalities: a comparison of two nomenclatures. Spine. 1995; 20(388-90).
4. Berton G, Is that a bulging disc, a small herniation, or a moderate protrusion? Can Assoc Radiol J. 1991; 42(318).
5. Fardon DF, Herzog RJ & Mink JH, Nomenclature of lumbar disc disorders. In: Garfin SR, Vaccaro AR, eds. Orthopaedic knowledge update: spine. Rosemont, IL. In American Academy of Orthopaedic Surgeons; 1997. p. A3-14.
6. Milette PC, The proper terminology for reporting lumbar intervertebral disc disorders. Am J Neuroradiol 1997;18:1859-66. 1997; 18(1859-66).
7. Diagnostic terms and conservative treatments favored for lumbar disorders by spine surgeons in North America. In First annual meeting, North American Spine Society; 1986; Lake George, New York.
8. Fardon DF, Pinkerton S, Balderston R & al, Terms used for diagnosis by English speaking spine surgeons. Spine. 1993; 18(1-4).
9. Milette PC, Fontaine S, Lepanto L & al, Differentiating lumbar disc protrusions, disc bulges, and discs with normal contour but abnormal signal intensity. Spine. 1999; 24(44-53).
10. Milette PC, Melancon D, Dupuis P & al, A simplified terminology for abnormalities of the lumbar disc. Can Assoc Radiol J. 1991; 42(319-25).

11. *Taveras JM*, Herniated intervertebral disk. A plea for a more uniform terminology. *Am J Neuroradiol.* 1989; 10(1283-4).
12. *Fardon DF, Balderston RA, Garfin SR & al*, Disorders of the spine, a coding system for diagnoses. In *Hanley and Belfus*; 1991; Philadelphia. p. 20-2.
13. *Herzog RH*, The radiologic assessment for a lumbar disc herniation. *Spine.* 1996; 21(19S-38S).
14. International anatomical nomenclature committee approved by Eleventh International Congress of anatomists. In *Nomina anatomica*, 5th ed; 1983; Baltimore, MD. p. A23.
15. *Jarvik JG, Haynor DR, Koepsell TD & al*, Interreader reliability for a new classification of lumbar disc abnormalities. 1996.
16. *Thompson JP, Pearce RH, Shechter MT & al*, Preliminary evaluation of a scheme for grading the gross morphology of the human intervertebral disc. *Spine.* 1990; 15(411-5).
17. *Fardon DF & Milette PC*, Nomenclature and classification of lumbar disc pathology: recommendations of the combined task forces of the North American Spine Society, the American Society of Spine Radiology and the American Society of Neuroradiology. *Spine.* 2001; 26(E93-113).
18. *Fardon DF, Williams AL, Dohring EJ & al*, Lumbar disc nomenclature: version 2.0 Recommendations of the combined task forces of the North American Spine Society, the American Society of Spine Radiology and the American Society of Neuroradiology. *The Spine Journal.* 2014 April; 14(2525-2545).
19. *Boden SD, Davis DO, Dina TS & al*, Abnormal magnetic-resonance scans of the lumbar spine in asymptomatic subjects. A prospective investigation. *J Bone Joint Surg.* 1990; 72(403-8).
20. *Iatridis JC, MacLean JJ, O'Brien M & al*, Measurements of Proteoglycan and Water Content Distribution in Human Lumbar Intervertebral Discs. *Spine (Phila Pa 1976).* 2007 June; 15; 32(14)(1493-1497).
21. *Nachemson A & Morris J*, Lumbar discometry. Lumbar intradiscal pressure measurements in vivo. *Lancet.* 1963 May; 25;1(7291)(1140-2).
22. *Williams AL*, CT diagnosis of degenerative disc disease. The bulging annulus. *Radiol Clin North Am.* 1983; 21(289-300).
23. *Brock M, Patt S & Mayer HM*, The form and structure of the extruded disc. *Spine.* 1992; 17(1457-61).
24. *Williams AL, Haughton VM, Daniels DL & al*, Differential CT diagnosis of extruded nucleus pulposus. *Radiology.* 1983; 148(141-8).
25. *Masaryk TJ, Ross JS, Modic MT & al*, High-resolution MR imaging of sequestered lumbar intervertebral discs. *Am J Neuroradiol.* 1988; 9(351-8).
26. *Ito T, Yamada M, Ikuta F & al*, Histologic evidence of absorption of sequestration-type herniated disc. *Spine.* 1996; 21(230-4).
27. *Sucu HK & Gelal F*, Lumbar disk herniation with contralateral symptoms. *Eur Spine J.* 2006 May; 15(5)(570-4).
28. *Quencer RM*, The abnormal annulus fibrosus: can we infer the acuteness of an annular injury? 2002;23:1069. *Am J Neuroradiol.* 2002; 23(1069).
29. *Modic MT, Steinberg PM, Ross JS & al*, Degenerative disk disease: assessment of changes in vertebral body marrow with MR imaging. *Radiology.* 1988; 166(1)(193-9).
30. *Laustsen AF & Bech-Azeddine R*, Do Modic changes have an impact on clinical outcome in lumbar spine surgery? A systematic literature review. *European Spine Journal.* 2016 November; 25(11)(3735-3745).

כרוניקה

## התפרצות בארצות הברית של נגיף סוסים מגיח המועבר על ידי יתושים



על תשע מדינות בארה"ב ועל 36 הדבקות בנגיף EEE בבני אדם, מהן 14 מקרי מוות. היתושים מעבירים את הנגיף לאדם במקרה, לאחר שעקצו וקלטו אותו מציפורים המשמשות מאגר טבעי לנגיף.

**אנטוני פוצ'י**, מנהל NIAID, סובר כי נגיף זה נחשב כיום לנגיף מגיח, ומעלה חשש שהנגיף יעבור הסתגלות ליתושי איידאס אגיפטיים ואז ההתפרצות עלולה לעבור למימד של מגפה. [https://www.medpagetoday.com/infectiousdisease/generalinfectiousdisease/83473?xid=nl\\_mpt\\_DHE\\_2019-11-21&eun=g1017600d0r&utm\\_source=Sailthru&utm\\_medium=email&utm\\_campaign=Daily%20Headlines%20Top%20Cat%20HeC%20%20.2019-11-21&utm\\_term=NL\\_Daily\\_DHE\\_dual-gmail-definition](https://www.medpagetoday.com/infectiousdisease/generalinfectiousdisease/83473?xid=nl_mpt_DHE_2019-11-21&eun=g1017600d0r&utm_source=Sailthru&utm_medium=email&utm_campaign=Daily%20Headlines%20Top%20Cat%20HeC%20%20.2019-11-21&utm_term=NL_Daily_DHE_dual-gmail-definition) איתן ישראל

נגיף מקבוצת נגיפי ארבו, המועברים על ידי יתושים, שנקרא EEE - נגיף הגורם דלקת מוח בסוסים של מזרח היבשת - התפרץ לאחרונה בארה"ב. שיעור של 96% מהאנשים הנדבקים בו אינם לוקים בתסמינים כלשהם, אך מתוך אלה החווים תסמיני מחלה, 33% מתים או לוקים בנזק חמור למערכת העצבים. זמן הדגירה של המחלה מרגע עקיצת היתוש הוא כשבוע, והתסמינים הראשוניים אינם אופייניים - חום, הרגשה כללית רעה, כאבי ראש, כאבי שרירים, בחילות והקאות.

מבחני PCR לחיפוש הנגיף בדם או בנוזל השדרה וכן נוגדנים לנגיף עלולים להיות שליליים למרות ההדבקה. הטיפול העיקרי במחלה הוא הנשמה וטיפול נמרץ תומך אחר. לא מתבצעים מחקרים בפיתוח תרכיב נגד נגיף זה, מאחר שההתפרצויות נדירות וקשה לכון את המאמץ לאוכלוסייה מסוימת. עד סתיו 2019, דווח



## רופאים חברי הר"י

# לאומי מציע לכם הלוואות בתנאים מצוינים:

בלעדי ללאומי!  
מענק השתתפות  
להסדרות הרפואית  
לשנת 2019

### לפוחתי חשבון חדש בלאומי

◀ הלוואה ללא ריבית עד 70 אשח\*  
עד 70 חודשים

### ללקוחות חדשים וללקוחות לאומי

◀ הלוואה בגובה של עד 250 אש"ח או 10 משכורות, הנמוך מביניהם  
בפריסה של עד 60 חודשים כריבית של החל מ-p

◀ הטבה של 50% בעמלת טיפול במסמכי אשראי ובטחונות

### לקבלת פרטים ותיאום פגישה

לאומי leumi premium לאומי איתך.

הורידו את אפליקציית הבנקאות המתקדמת בישראל | חייגו 5522\* | leumi.co.il

**הלוואה עד 70 אש"ח:** הלוואה מיועדת לאוכלוסיית הלקוחות הפרטיים הזכאים, מעבירי משכורת חדשה באינטגרציה בסכום החל מ-5,000 ש"ח, בכפוף לשימוש חודשי מינימלי של 2,000 ש"ח בכרטיס אשראי בנקאי. ■ **"הלוואה ללא ריבית"** הינה הלוואה נושאת ריבית שנתית קבועה של 5%. < הלקוח יזוכה בסכום הריבית מדי חודש אם יעמוד בתנאים הנ"ל ובתנאים שיפורטו בהסכם הלוואה שייחתם על ידו. < הזכאים יוכלו ליהנות גם מהלוואה ייעודית < המבצע בתוקף עד ה-31.12.19. < פרסום זה אינו מהווה הצעה ו/או התחייבות למתן הלוואה. < אישור הלוואה, סכומה ותנאיה בכפוף לקריטריונים הנהוגים בבנק. < הבנק רשאי לשנות או לבטל את תנאי הלוואה בכל עת וללא הודעה מוקדמת. < אי עמידה בפירעון הלוואה עלול לגרום חיוב כריבית פיגורים והליכי הוצאה לפועל. ■ **מענק:** גובה המענק יהיה עד לסכום דמי החבר לתשלום (בהנחה) עד ה-15.1.2019 הנקוב בשובר שיציג רופא לבנק. < המענק בגובה 1/12 מדמי החבר יזוכה בחשבון, בכל חודש עוקב לחודש בו בוצעו עסקאות בכרטיס אשראי בנקאי בחשבון בסכום של 4000 ש"ח לפחות, עד לצבירה מקסימלית של מלוא דמי החבר ב-12 חודשים רצופים. < קבלת המענק לשנת 2019 הינה בכפוף להצגת השובר עד ה-31.12.19. < אין כפל מענקים ולפיכך המענק לא יינתן לחבר הלשכה, אשר קיבל מענק דומה מהבנק בגין דמי חבר אחרים. ■ ההטבה בעמלת טיפול במסמכי אשראי ובטחונות הינה בכפוף לעמלת מינימום.